




---



---

**التیام**

 eltiam.ivsa@gmail.com
 

---



---

## بررسی تاثیر انواع مختلف کانولا و همچنین اندازه‌ی اولیه‌ی برش، بر روی پوست و بافت‌های زیرین آن طی جراحی‌های لاپاروسکوپیک در مدل حیوانی سگ

محمد حجازی<sup>۱</sup>، روجا ابراهیمی<sup>۲</sup>، جلال رضایی<sup>۳</sup>، سید حسین مرجانمهر<sup>۴</sup>، حسین عاشق<sup>۵</sup>، حسام‌الدین اکبرین<sup>۶</sup>، فرناز محمودزادگان<sup>۷</sup>، مهدیه کاتبیان<sup>۸\*</sup>

۱. استادیار، گروه علوم دامی، دانشکده کشاورزی، دانشگاه آزاد اسلامی-واحد خرم‌آباد

۲. گروه جراحی و رادیولوژی دانشکده دامپزشکی دانشگاه تهران

۳. گروه جراحی عمومی، دانشکده پزشکی، دانشگاه علوم پزشکی تهران

۴. گروه پاتولوژی، دانشکده دامپزشکی دانشگاه تهران

۵. مرکز آموزش لاپاروسکوپی، دانشگاه علوم پزشکی تهران

۶. گروه بهداشت و کنترل مواد غذایی، دانشکده دامپزشکی دانشگاه تهران

۷. گروه جراحی عمومی، دانشکده پزشکی، دانشگاه علوم پزشکی تهران

۸. گروه جراحی عمومی، دانشکده پزشکی، دانشگاه علوم پزشکی تهران

\* [M.katebian@ut.ac.ir](mailto:M.katebian@ut.ac.ir)

### چکیده

با وجود انجام مطالعات فراوان بر تاثیرات انواع تروکار بر التیام زخم در جراحی‌های لاپاروسکوپی، تا به حال تاثیر بدنه‌ی کانولا در هیچ مطالعه‌ای مورد بررسی قرار نگرفته است. این مطالعه به منظور مشخص شدن التیام بهتر زخم حاصل از انواع کانولا و ارزیابی اثراندازه‌ی برش محل پرت بر پروسه التیام انجام شد. در این مطالعه از ۵ سگ ماده‌ی نژاد مخلوط استفاده شد. در گروه (A) ۱۰ ورود کانولای رزوه دار در برش ۷ میلی متری، در گروه (B) ۱۰ ورود کانولای رزوه دار در برش ۱۰ میلی متری و در گروه (C) ۱۰ ورود کانولای صاف در برش ۱۰ میلی متری هر کدام شش بار انجام شد.

مقایسه‌ی ماکروسکوپی و هیستوپاتولوژیک گروه A و B نشان دهنده وسعت بالاتری از آسیب به لایه‌ی پوستی و عضلانی به شکل تغییرات دژنراتیو و نکروز و همچنین از دست رفتن بیشتر لایه‌ی صفاقی در گروه A در مقایسه‌ی با گروه B بود. مقایسه‌ی هیستوپاتولوژیک دو گروه B و C نشان دهنده‌ی خونریزی شدیدتری در لایه‌های درمان و تغییرات التهابی بیشتر در گروه B نسبت به C بود. این مطالعه نشان داد که برش‌هایی با طولی کمتر از قطر بدنه‌ی خارجی کانولا تاثیر آسب زنده بر بافت اطراف محل برش دارند. علاوه بر این

مشخص شد کانونهای زروه دار می‌توانند اثراتی منفی برای بافت اطراف خود داشته و نسبت به کانونهای صاف آسیب زنده‌تر هستند.

**کلمات کلیدی:** لاپاروسکوپی، کانون، سگ، اندازه برش پوست

## مقدمه

در محل ورود همراه است مورد بررسی قرار گیرد و همچنین مشخص شود که آیا طول برش به نسبت قطر خارجی بدنه ی کانون در محل ورود تأثیری بر التیام زخم دارد یا خیر.

## مواد و روش کار حیوانات

برای انجام این مطالعه از ۵ سگ نژاد مخلوط با میانگین سنی ۱/۵ سال و وزن  $20 \pm 1/5$  استفاده شد. حیوانات به صورت منفرد در هر قفس نگهداری شدند و سلامت بالینی آنها با انجام آزمایش خون قبل از جراحی مورد بررسی قرار گرفت. سفازولین ( $20 \text{ mg/kg}$ ) به عنوان آنتی بیوتیک پیش از جراحی تزریق شد.

القای بیهوشی با استفاده از تزریق وریدی ترکیب کتامین ( $5 \text{ mg/kg}$  (Alfasan, Woerden) و دیازپام (Caspian)  $0.22 \text{ mg/kg}$  صورت گرفت و طول بیهوشی با استفاده از ایزوفلوران استنشاقی (Terrell, Piramal Criticar) حفظ شد.

## جراحی

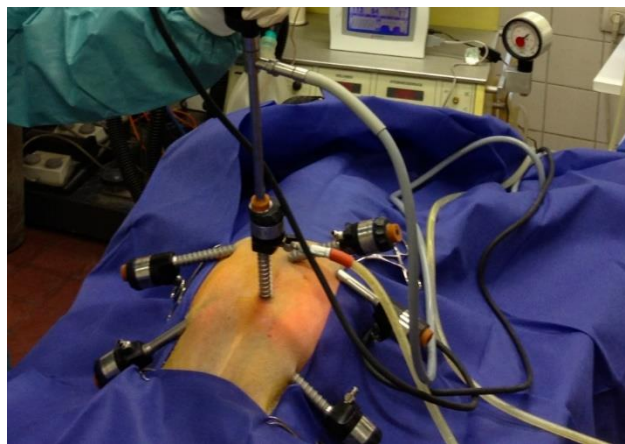
حیوانات به صورت خوابیده به پشت قرار گرفتند و ناحیه‌ی شکمی برای انجام جراحی به صورت آسپتیک آماده سازی شد. سوزن ورس به روش بسته در محل ناف وارد شد و گاز  $CO_2$  برای ایجاد نوموپریتونن تزریق گردید. یک دمنده‌ی  $CO_2$  با جریان بالا (Wolf Germany) به کانونای لاپاروسکوپی متصل شد تا فشار محوطه‌ی بطنی در  $12 \text{ mm/Hg}$  حفظ شود. یک تلسکوپ غیر منعطف (Rigid) با قطر خارجی  $10 \text{ mm}$  و زاویه ی  $0^\circ$  (Wolf, Germany) به منبع نور متصل شده و از حفره‌ی ناف وارد فضای صفاقی شد. ۶ عدد سیستم تروکار و کانونا (۴ عدد رزوه‌دار و ۲ عدد صاف) به فضای شکمی هر سگ وارد شدند. طول برش برای ۴ عدد از تروکار-کانوناها

شکی نیست که جراحی لاپاروسکوپی نقش بسیار مثبتی برای بیماران و سیستم درمان ایفا کرده است. بیماران درد و ناتوانی کمتری را تجربه می‌کنند و سریع‌تر به فعالیت روزانه‌ی خود باز می‌گردند. به این دلیل است که تعداد جراحی‌های لاپاروسکوپی که انجام می‌شود به صورت سالانه در حال افزایش است. جراحی لاپاروسکوپی که جراحی کم‌تهاجم نیز نامیده می‌شود، رهیافتی برای انجام جراحی است که طی آن عمل توسط ابزارهای خاصی صورت می‌گیرد که توسط برش‌هایی کوچک وارد حفره ی بدن می‌شوند. التیام درست همین برش‌های کوچک نیز حائز اهمیت است (۱،۲،۳،۴). تأثیر طراحی تروکار و کانونا بر زخم حاصله در مطالعات زیادی مورد بررسی قرار گرفته ولی در اکثر آنها بررسی طراحی نوک کانونا مورد نظر بوده است (۵، ۶، ۷). سوالی که در استفاده از لاپاروسکوپی باقی می‌ماند این است که چه نوعی از سیستم تروکار-کانونا برای انجام جراحی کم‌تهاجم با التیام بهتری در محل ورود به بدن همراه است؟ و این که آیا سایز برش در محل ورود تروکار بر پروسه‌ی التیام زخم مؤثر است یا خیر.

امروزه یافتن طرحی از سیستم تروکار-کانونا که در عین مؤثر و مطمئن بودن کم‌ترین میزان آسیب را به پوست و بافت‌های زیرینش وارد کند، مسئله با اهمیتی است. اگرچه کانوناهای رزوه‌دار در مقایسه با کانوناهایی با بدنه‌ی صاف با احتمال کمتری برای خروج تصادفی از محل ورود همراه هستند، ممکن است که باعث فشار و آسیب بیشتری به بافت‌های اطراف شوند. از طرف دیگر اگرچه برش‌های کوچک‌تر از قطر خارجی کانونا، ریسک نشست گاز و خروج تصادفی را در حین جراحی کم‌تر می‌کنند، می‌توانند احتمال نکرور بافتی اطراف کانونا را به خاطر فشار وارد شده توسط کانونای بزرگ افزایش دهند (۸). مطالعه‌ی حاضر انجام شد تا نوعی از پرت که با بهترین التیام

متری). در ناحیه‌ی قدامی و پهلوئی سمت راست (Right craniolateral) (یک کانولای رزوه‌دار در برش ۷ میلی متری) در ناحیه‌ی عقبی و پهلوئی سمت راست (Right caudolateral) (یک کانولای صاف در برش ۱۰ میلی متری) و در ناحیه‌ی قدامی پهلوئی چپ (Left craniolateral) (یک کانولای صاف در برش ۱۰ میلی متری) و در ناحیه‌ی عقبی و پهلوئی چپ (Left caudolateral) (یک کانولای رزوه‌دار در برش ۱۰ میلی متری) (تصویر ۱).

۱۰ mm (۲ تا برای کانولای رزوه‌دار و ۲ تا برای کانولای صاف) و برای ۲ تای دیگر ۷ mm (۲ کانولای رزوه دار) بود. تروکار-کانولاهای مورد استفاده دارای قطر خارجی ۱۰ میلی متر و نوک هرمی (Pyramidal) بودند. وارد کردن سیستم تروکار - کانولا تروکار-کانولاها به این صورت قرار داده شدند: ۵ سانتی متر جلوتر از ناف (یک کانولای رزوه‌دار در برش ۷ میلی متری). ۵ سانتی متر عقب ناف (یک کانولای رزوه‌دار در برش ۱۰ میلی



شکل ۱: نحوه‌ی قرارگیری کانولاها در حیوان خوابیده به پشت

### بررسی ماکروسکوپیک

وسعت آسیب پوستی، شکل ورودی کانال و همچنین شکل محل ورود به محوطه‌ی صفاقی. یکپارچه‌گی بافتی در هر یک از لایه‌های پوست، عضله و صفاق و وسعت آسیب‌های ظاهری (خونریزی و التهاب) در صورت وجود به شکل ماکروسکوپیک بررسی شدند.

وسعت آسیب پوستی بر اساس سیستم نمره‌دهی زیر تعیین گردید: کمتر از حد نرمال (وجود آسیب پوستی کمتر از طول برش اولیه)، حد نرمال (وجود آسیب پوستی برابر طول برش اولیه) و بیش از حد نرمال (وجود آسیب پوستی بیش از طول برش اولیه). وسعت در آسیب ظاهری برش عرضی کانال براساس تعداد مربع‌هایی صورت گرفت که طول ضلعشان به اندازه‌ی قطر آن لایه بود. وسعت به این صورت نمره دهی شد. درجه ۰ (بدون آسیب)، درجه‌ی ۱ (آسیب کمتر از وسعت یک

از پنج حیوان استفاده شد که در مجموع امکان بررسی: ۱۰ عدد ورود برای برش‌های ۷ میلی‌متری و کانولای رزوه‌دار (گروه A)، ۱۰ عدد ورود برای برش ۱۰ میلی‌متری و کانولای رزوه‌دار (گروه B)، ۱۰ عدد ورود برای برش ۱۰ میلی‌متری و کانولای صاف (گروه C) را ایجاد کرد. کانولاها به مدت ۳ ساعت در محل قرار داشتند و سپس خارج شدند و محل ورود در ۲ لایه بخیه شد. پس از ۴۸ ساعت دیواره‌ی شکم با تمام لایه‌ها در ناحیه‌ی ورود به صورت یک دایره به قطر ۲ cm از دور تا دور ناحیه‌ی برش برداشت شد. نمونه‌ها سپس در محلول ثابت (فرمالین ۱۰٪) به مدت ۴۸ ساعت قرار داده شده و برای بررسی‌های ماکروسکوپیک و هیستوپاتولوژیک به آزمایشگاه ارسال شدند.

(man) صورت گرفت. تمام داده‌ها با ۵٪ انحراف استاندارد (Standard error of mean) محاسبه شده‌اند.

### نتایج

تمام حیوانات جراحی را پشت سر گذاشته و بدون عوارض، از بیهوشی ریکاوری شدند. بررسی‌های ماکروسکوپی دو روز پس از جراحی انجام شد. پس از آماده سازی نمونه‌ها، ارزیابی‌های هیستوپاتولوژیک با مقایسه بین گروه‌ها به صورت زیر صورت گرفت.

۱- گروه A (با کانون‌های رزوه‌دار و طول برش ۷ میلی‌متری) در مقابل گروه B (با کانون‌های رزوه‌دار و طول برش ۱۰ میلی‌متری).

۲- گروه B در مقابل گروه C (با کانون‌های صاف و طول برش ۱۰ میلی‌متری)

مقایسه‌ی ماکروسکوپی

مقایسه‌ی ماکروسکوپی گروه A و B نشان داد که میزان شدت آسیب بافتی در گروه A بیشتر از گروه B است ( $P=0.002$ ) (نمودار ۱). تفاوت معنی‌دار در مقایسه‌ی سایر فاکتورهای ماکروسکوپی بین این دو گروه مشاهده نشد. مقایسه‌ی ویژگی‌های ذکر شده‌ی ماکروسکوپی بین دو گروه B و C هیچ تفاوت معنی‌داری را نشان نداد.

مربع)، درجه‌ی ۲ (آسیب برابر وسعت یک مربع و یا بین وسعت یک تا دو مربع)، درجه‌ی ۳ (وسعت آسیب بیش از وسعت دو مربع).

### آسیب شناسی

در بررسی پاتولوژی شدت تغییرات زیر مورد بررسی و نمره دهی قرار گرفت: کلنیزاسیون باکتریال در طول کانال، شدت و وسعت تغییرات دژنراتیو و نکروتیک در پوست و عضله، از دست رفتن لایه‌ی صفاقی، خونریزی در لایه‌ی درم و هیپودرم و لایه‌ی عضلانی و واکنش‌های حاد التهابی.

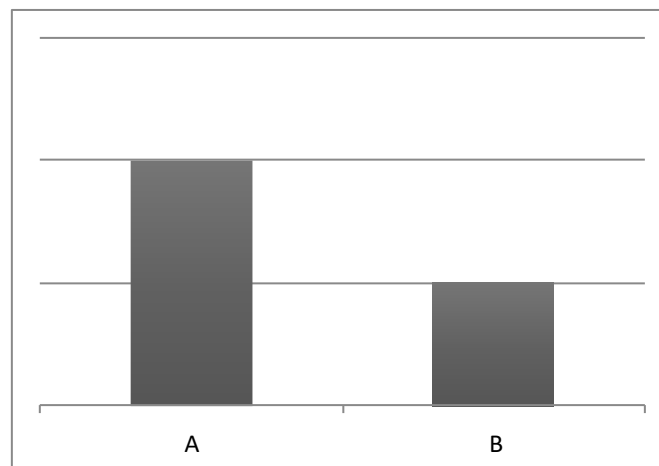
همانند ارزیابی ماکروسکوپی، نمره دهی وسعت آسیب در مقطع عرضی لایه‌ها نیز با استفاده از قرار دادن مربعی به عنوان شاخص صورت گرفت که طول ضلع آن با طول ضخامت آن لایه برابر بود. در این صورت میزان آسیب برابر بود با: درجه ۰ (بدون آسیب)، درجه ۱ (آسیب کمتر از وسعت یک مربع)، درجه ۲ (آسیب برابر وسعت یک مربع و یا بین وسعت یک تا دو مربع)، درجه ۳ (وسعت آسیب بیش از وسعت دو مربع).

با پایان آزمایشات حیوانات اوتونازی شدند. بررسی‌های آماری توسط نرم افزار SPSS (ورژن 14.0) و با استفاده از آزمون مربع کای (Chisquare test) و فیشن اند من (Fish and

بیش از حد نرمال

حد نرمال

کمتر از حد نرمال

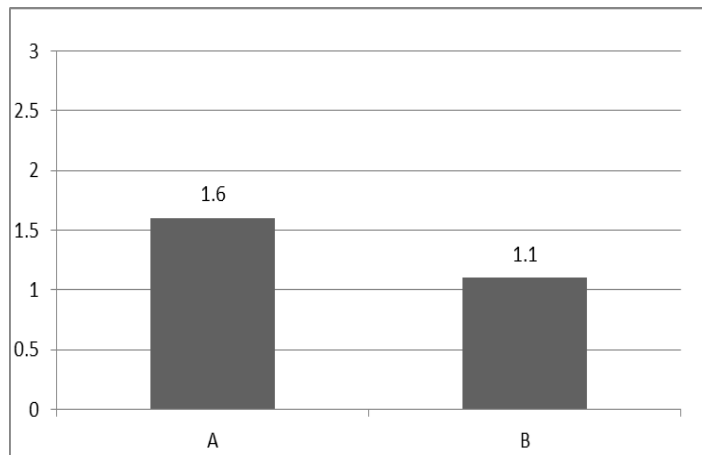


نمودار ۱: مقایسه‌ی وسعت آسیب ماکروسکوپی پوست بین دو گروه A و B

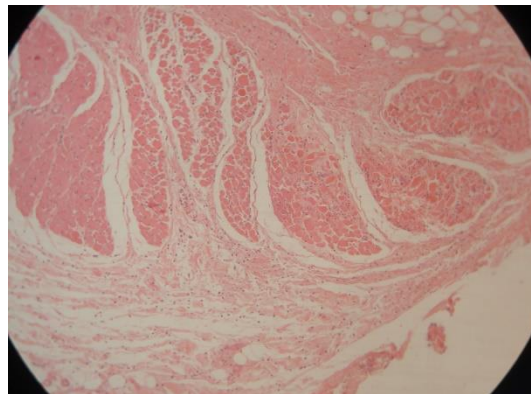
**مقایسه‌ی پاتولوژیک**

مقایسه‌ی پاتولوژیک بین دو گروه A و گروه B وسعت و شدت تغییرات دژنراتیو و همچنین وجود نکروز را در لایه‌ی درمال پوست در گروه A به صورت معنی‌دار بالاتر از گروه B نشان داد ( $P=0.022$ ) (نمودار ۲). (نمره‌دهی بر اساس سیستم توضیح داده شده انجام شد). علاوه بر این تغییرات دژنراتیو عضله نیز

در گروه A نسبت به گروه B بیشتر بود ( $P=0.018$ ) (تصویر ۲). از دست دادن لایه‌ی صفاقی نیز در گروه A نسبت به B بالاتر بود ( $P=0.002$ ). هیچ تغییر معنی‌داری در حضور و مقدار کلینزه شدن باکتریایی بین دو گروه مشاهده نشد. همچنین در شدت خونریزی و واکنش‌های التهابی بین دو گروه نیز تغییر معنی‌داری وجود نداشت.



نمودار ۲: مقایسه‌ی وسعت نکروز و تغییرات دژنراتیو پوست بین دو گروه A و B

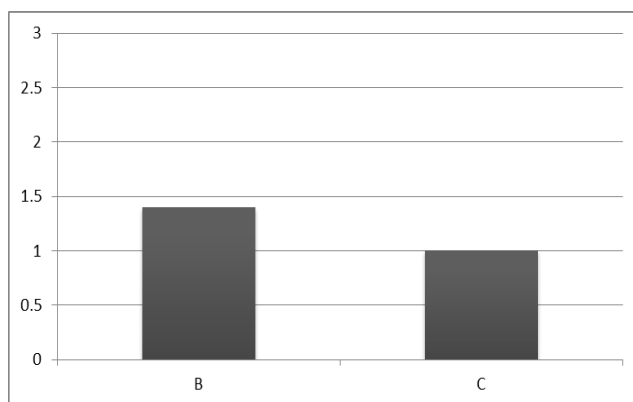


**تصویر ۲:** تغییرات دژنراتیو عضله در گروه A. در این تصویر نکروز کواگولاتیو تعدادی از باندل‌های عضلانی به همراه نفوذ سلول‌های التهابی مشاهده می‌شود (H&E, 120).

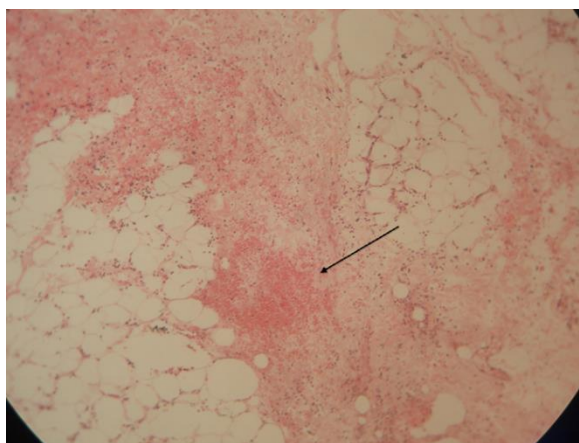
در گروه B به نسبت گروه C بالاتر بود ( $P=0.029$ ) و ( $P=0.024$ ) (نمودار ۳). واکنش‌های حاد التهابی نیز در گروه

همان طور که در نمودار ۳ مشاهده می‌شود میزان خونریزی در لایه‌های درمال و هیپودرمال پوست به صورت معنی‌داری

B به نسبت گروه C به صورت معنی دار بیشتر بود ( $P=0.028$ ) (تصویر ۳). تفاوت معنی دار دیگری در سایر ویژگی‌های هیستوپاتولوژیک بین گروه‌ها مشاهده نشد.



نمودار ۳: مقایسه‌ی بین وسعت خونریزی بین دو گروه B و C.



تصویر ۳: لایه‌ی هیپودرم به همراه سلول‌های چربی مربوط به یکی از کانولاهای گروه B. فرار گلبول‌های قرمز از عروق خونی نشان دهنده‌ی وجود خونریزی است. واکنش التهابی خفیف نیز قابل مشاهده است (H&E, X 120).

### بحث و نتیجه گیری

تراکوسکوپی هر دو امروزه به صورت رایج برای ورود به محوطه‌ی بطنی و قفسه‌ی صدری در دامپزشکی کاربرد دارند (۹). با رایج‌تر شدن استفاده از تکنیک‌های کم‌تهاجم، لاپاروسکوپی به ابزار مورد استفاده‌ی بسیاری از جراح‌ها تبدیل شده و به این دلیل پیش از قبل نسبت به طبیعت و میزان رخداد عواقب مرتبط با

جراحی‌های کم‌تهاجم به تدریج در حال کسب محبوبیت بالایی در حیطة‌ی دامپزشکی‌اند که با توجه به مزیت‌هایی که استفاده از این روش دارد، مسئله‌ی تعجب برانگیزی نیست. لاپاراسکوپی و

اجازه دارد تا برش را کوچکتر از قطر بدنه‌ی خارجی کانولا ایجاد کند و این که آیا واقعاً سایز برش ایجاد شده بر روی پروسه‌ی التیام پس از جراحی نقش دارد.

در این مطالعه دو نوع کانولا (دارای بدنه‌ی صاف و بدنه‌ی رزوه‌دار) مورد استفاده قرار گرفتند. همچنین برای بررسی تأثیر طول برش ایجاد شده بر ویژگی‌های زخم پس از جراحی و پروسه‌ی التیام دو اندازه‌ی متفاوت طول زخم (برش ۷

می‌تواند حاصل نیروی لازم برای ورود به دیواری شکم و نحوه‌ی نصب کانولا در دیواره‌ی بدن باشد. لازم به ذکر است که تروکار و کانولاهای با قطر و طرح مشابه زخم‌هایی با ویژگی‌های یکسان ایجاد می‌کنند. همچنین مشخص شده که تروکارهایی که به جای نوک تیز نوک کند دارند آسیب کمتری به دیواره‌ی بدن وارد می‌کنند زیرا که به جای ایجاد برش در رشته‌های عضلانی تنها فیبرها را از هم جدا می‌کنند (۵، ۱۰، ۱۱). یک مطالعه که ساختار زخم و آسیب بافتی حاصل از طرح‌های متفاوت تروکار-کانولا را مورد بررسی قرار داد، نشان داد که کوچکترین سوراخ‌ها و کمترین آسیب توسط کانولاهای بدنه صاف ایجاد می‌شود (۱۲). در مطالعه‌ی حال حاضر نیز مقایسه‌ی گروه C با کانولای صاف و گروه B با کانولای رزوه‌دار نشان دهنده التهاب حاد و خونریزی بالاتر در گروه B بود. این مطالعه نتیجه می‌گیرد که با وجود این که ممکن است استفاده از کانولای رزوه دار کار را در طول جراحی آسان‌تر کند، استفاده از آن باعث افزایش آسیب به بافت‌های اطراف شده و کاربرد آن نسبت به کاربرد کانولا با بدنه صاف آسیب‌رسان‌تر قلمداد می‌گردد.

برش‌های لازم برای ورود تروکارها، آگاه می‌شوند (۱، ۲، ۳، ۴). جراح طول برش مورد نیاز برای ورود تروکار و کانولا را تخمین می‌زند. این برش‌ها می‌توانند بیش از مقدار ضروری بزرگ باشند که بر هم خوردن زیبایی و همچنین مشکل نشت گاز و از دست دادن نوموپریتونوم در طول جراحی را به همراه خواهد داشت. این در حالی است که برش‌های کوچکتر از حد لازم، بافت اطرافشان را در معرض نکروز حاصل از فشار و عفونت‌های پس از جراحی قرار می‌دهند (۸). حال سوالی که باقی می‌ماند این است که آیا جراح میلی‌متری و ۱۰ میلی‌متری) برای جای‌گذاری تروکار و کانولا مورد استفاده قرار گرفت. تغییرات ماکروسکوپی و هیستوپاتولوژیک زخم‌ها بین گروه‌ها مقایسه شدند. همان‌طور که ذکر شد داده‌های حاصل از بررسی میکروسکوپی نشان داد که تغییرات دژنراتیو و نکروز در لایه درم پوست در گروه A با طول برش کمتری از قطر کانولا، بیش از گروه B با طول برش متناسب با قطر کانولا، بود. از آن جا که در هر دوی این دو گروه فاکتورهای دیگر مانند شکل بدنه‌ی کانولا (تروکار-کانولا با نوک هرمی و قطر خارجی mm ۱۰) و زمان بر جا ماندن کانولا یکسان بود، تنها عامل موثر بر ایجاد تغییرات ماکروسکوپی و میکروسکوپی در گروه A می‌تواند طول برش باشد. فشار زیاد حاصل از کانولای بزرگ نسبت به طول برش در جراحی‌های طولانی (۳ ساعت در این مطالعه) باعث اختلال در خون‌رسانی در لبه‌های زخم شده که نتیجه‌ی آن رخداد نکروز و تغییرات دژنراتیو است. این یافته همسو است با باور قبلی که برش‌های بیش از حد کوچک بیشتر مستعد نکروز بافتی و عفونت پس از جراحی به علت فشار وارد شده به بافت هستند (۸). این مطالعه همچنین مطرح کرد که طراحی متفاوت تروکار-کانولا می‌تواند بر التیام زخم پس از جراحی تأثیر داشته باشد. این تأثیر

## منابع

1. Bhojrul S, Vierra MA, Nezhat CR, Krummel TM, Way LW. Trocar injuries in laparoscopic surgery. *Journal of the American College of Surgeons*. 2001;192(6):677-83.
2. Montz FJ, Holschneider CH, Munro MG. Incisional hernia following laparoscopy: a survey of the American Association of Gynecologic Laparoscopists. *Obstet Gynecol*. 1994;84(5):881-4.
3. Kadar N, Reich H, Liu CY, Manko GF, Gimpelson R. Incisional hernias after major laparoscopic gynecologic procedures. *American journal of obstetrics and gynecology*. 1993;168(5):1493-5.
4. McMurrick PJ, Polglase AL. Early incisional hernia after use of the 12 mm port for laparoscopic surgery. *The Australian and New Zealand journal of surgery*. 1993;63(7):574-5.
5. Tarnay CM, Glass KB, Munro MG. Incision characteristics associated with six laparoscopic trocar-cannula systems: a randomized, observer-blinded comparison. *Obstet Gynecol*. 1999;94(1):89-93.
6. Bohm B, Knigge M, Kraft M, Grundel K, Boenick U. Influence of different trocar tips on abdominal wall penetration during laparoscopy. *Surgical endoscopy*. 1998;12(12):1434-8.
7. Kolata RJ, Ransick M, Briggs L, Baum D. Comparison of wounds created by non-bladed trocars and pyramidal tip trocars in the pig. *Journal of laparoendoscopic & advanced surgical techniques Part A*. 1999;9(5):455-61.
8. McKay D, Blake G. Optimum Incision Length for Port Insertion in Laparoscopic Surgery. *Annals of The Royal College of Surgeons of England*. 2006;88(1):78-.
9. Kisiel A., Single A., Brisson B. "Maximizing the use of minimally invasive surgery in small animals: Laparoscopy and Thoracoscopy." *Small animal veterinary rounds* 1(8) (2012).
10. Munro MG, Tarnay CM. The impact of trocar-cannula design and simulated operative manipulation on incisional characteristics: a randomized trial. *Obstet Gynecol*. 2004;103(4):681-5.
11. Shafer DM, Khajanchee Y, Wong J, Swanstrom LL. Comparison of five different abdominal access trocar systems: analysis of insertion force, removal force, and defect size. *Surgical innovation*. 2006;13(3):183-9.
12. Zhao J, Liao D, McMahan BP, O'Donovan D, Schiretz R, Heninrich R, et al. Functional luminal imaging probe geometric and histomorphologic analysis of abdominal wall wound induced by different trocars in pigs. *Surgical endoscopy*. 2008;23(5):1004-12.



**Abstract in English****Evaluation of effects of different cannulas and the initial incision size, on skin and underlying tissues in laparoscopic procedures in dog model.**

**Mohammad Hejazi<sup>1</sup>, Roja Ebrahimi<sup>1</sup>, Jalal Rezaee<sup>3</sup>, Seyed Hossein Mardjanmehr<sup>4</sup> Hosein Ashegh<sup>5</sup>, Hesameddin Akbarein<sup>6</sup>, Farnaz Mahmoodzadegan<sup>2</sup>, Mahdieh Katebian<sup>2\*</sup>**

1. Department of Animal Science, Agriculture Faculty, Islamic Azad University, Khorramabad Branch, Khorramabad, IR Iran.
2. Department of Surgery & Radiology. Faculty of Veterinary Medicine, University of Tehran
3. Department of Surgery, School of Medicine. Tehran University of Medical Sciences
4. Department of Pathology. Faculty of Veterinary Medicine, University of Tehran
5. Laparoscopy Training Center, Tehran University of Medical Sciences
6. Division of Epidemiology & Zoonoses Department of Food Hygiene & Quality Control, Faculty of Veterinary Medicine, University of Tehran

[\\*M.katebian@ut.ac.ir](mailto:M.katebian@ut.ac.ir)

**Objective-** While many of studies have evaluated effects of trocar on incision characteristics non has taken the design of the cannula into consideration. This study was conducted to figure out the type of cannula design which is associated with a better healing at the insertion site, and to investigate if the size of incision in the port site has an effect on the healing process.

**Procedure-** 6 trocars were inserted in each dog. five animals were used, allowing the total number of 10 insertions for 7 mm incisions and threaded cannula (group A), 10 insertions for 10 mm incision and threaded cannula (group B) and 10 for 10 mm incision and smooth cannula (Group C), which constituted 3 groups of study.

**Results-** Macroscopic and Histopathology comparison between group A and group B revealed significantly higher degenerative changes and necrosis in the dermal and muscle layer and a higher loss of the peritoneal lining in group A than B. Hemorrhage in the dermal layer of the skin and acute inflammatory reaction was significantly higher in group B compared with C .

**Conclusions -** This study showed that a smaller incision than the trocar's external diameter has destructive effects on the tissues. Moreover, using a trocar with a threaded cannula can have harmful effects on the surrounding tissues and it is considered more destructive than a smooth cannula.

**Keywords:** Laparoscopy, Cannula, Dog